

| | | |
|-----------------|----------------------|----------------------------------|
| Paciente: Kirya | Idade: 4 anos | Espécie/Raça: Canino/Cane Corso |
| Tutor: Tiago | Clínica: Pet com Pet | Solicitante: Dra Shirley Mariana |

LAUDO ULTRASSONOGRÁFICO GESTACIONAL

- Prenhez positiva, visualização de vesículas gestacionais contendo fetos, cuja viabilidade foi comprovada pela presença de movimentos fetais e atividade cardíaca **208 BPM**.
- Vesículas apresentando paredes e líquido amniótico com ecogenicidade preservada.
- Todos os fetos apresentando órgãos com ecotextura normal no momento da avaliação: pulmão hiperecótico, fígado hipoecótico, coração contrátil, e região abdominal hiperecótica.
- Estima-se a presença de 8 fetos.
- Idade gestacional aproximada de 40 dias.
- Dias para o parto: Aproximadamente 20 dias.

Impressões: Estima-se que o parto tenha início na data de 30 de janeiro de 2024, sendo esta uma estimativa com margem de erro de três dias para mais ou menos.

Paciente: Kirya

Idade: 4 anos

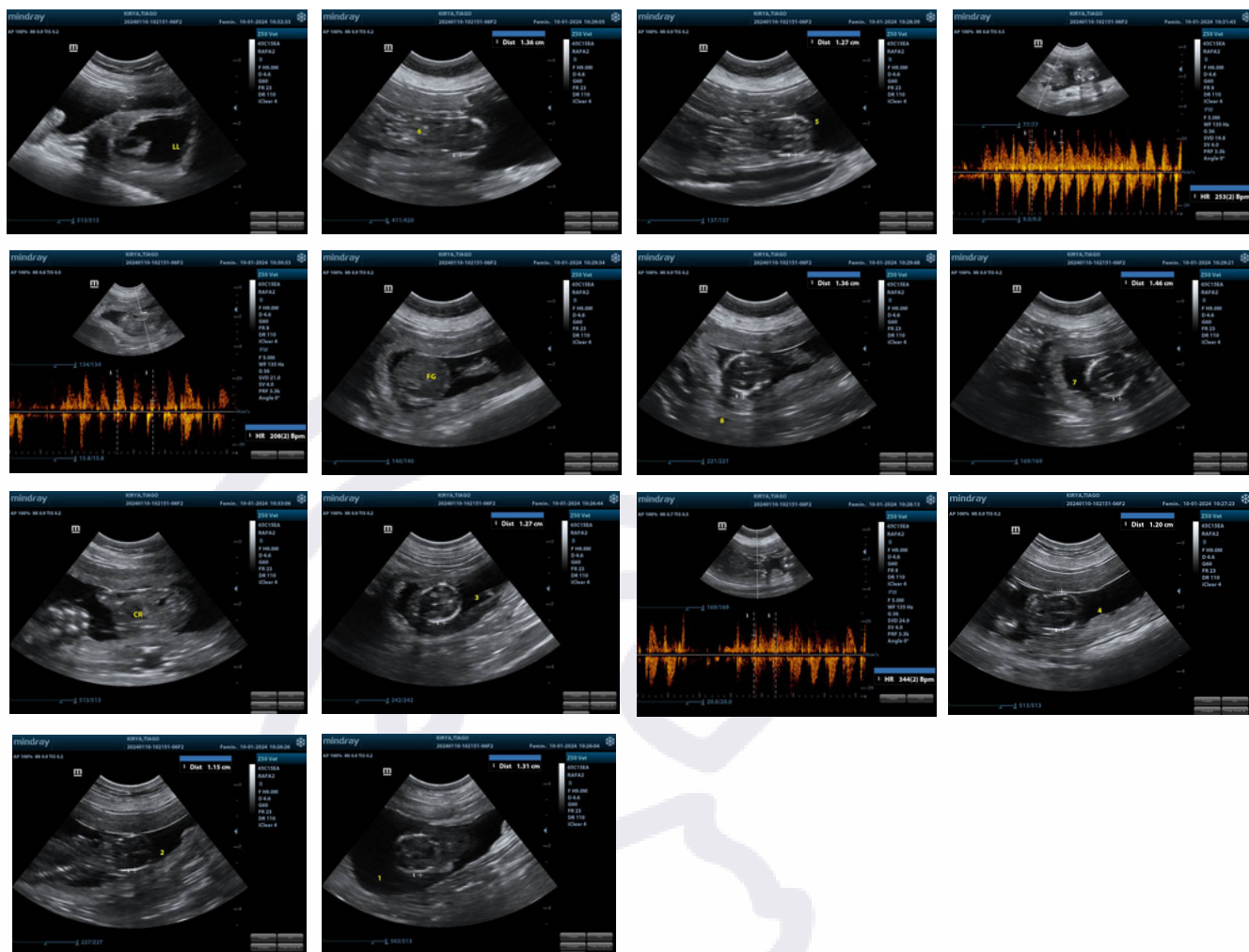
Espécie/Raça: Canino/Cane Corso

Tutor: Tiago

Clínica: Pet com Pet

Solicitante: Dra Shirley Mariana

LAUDO ULTRASSONOGRÁFICO




Dr. Ailton Arruda
 Ultrassonografia veterinária



Brasília-DF
10/01/2024



M.V Ailton Arruda
CRMV-DF 4349

 (61) 9 9937 7575

 ailtonvetus@gmail.com

 @ailtonvetus