



Nome: Polônia		Data: 28/11/2025	
Espécie: Canina	Sexo: F		
Raça: Cane Corso	Idade: 1 ano		
Veterinário Dr (a): Dr Mateus (ACR Hosp Veterinario)			
Proprietário Sr (a): Tiago Bernardes			

Laudo

Ventrodorsal de **Displasia coxofemoral**

HISTÓRICO:

Paciente sem alterações e em avaliação para próle, deixar marcação de Ângulo e Norberg nas imagens.

SINAIS CLÍNICOS:

Paciente sem alterações durante o exame e com andar firme e normal.

SUSPEITA CLÍNICA:

Avaliação de displasia para Próle.

Os dados supracitados neste laudo, são oriundos e de responsabilidade da clínica veterinária requisitante.

DESCRIPTIVO:

Pelve para displasia coxofemoral

- Acetábulos direito e esquerdo com margens rasas e com percentual de cobertura acetabular levemente diminuído bilateralmente (1);
- Cabeças femorais com leve aplainamento, associado a leve incongruência articular demarcada por aumento da distância entre a cabeça femoral e margem cranial acetabular (2);
- Articulação Coxofemoral Esquerda: angulação articular maior que 105°;
- Articulação Coxofemoral Direita: angulação articular menor que 105° (102) (3);
- Demais estruturas avaliadas da pelve encontram-se preservadas para a técnica;

Classificação da Articulação segundo o grau angular conforme NORBERG 1996.

A	HD -	105° ou mais	Livre	Articulação normal
B	HD +/-	Menor que 105°	Grau - I	Articulação quase normal
C	HD +	Maior que 100°	Grau - II	Displasia leve
D	HD ++	Maior que 90°	Grau - III	Displasia moderada
E	HD +++	Menor que 90°	Grau - IV	Displasia severa

Outros achados

- Nada digno de nota.

IMPRESSÃO DIAGNÓSTICA:

1 a 3 - Laxidão ligamentar com osteoartrose inicial em ambas as coxofemorais, achados indicativos de displasia.

RECOMENDAÇÕES E/OU SUGESTÕES:

- Para o diagnóstico definitivo de displasia coxofemoral, recomenda-se a realização de novo estudo com idade superior a 24 meses ou com uso de distrator, sob anestesia geral para que haja posicionamentos específicos que possibilitem a mensuração angular de forma correta, conforme orientado pelo Colégio Brasileiro de Radiologia Veterinária.

- A realização das recomendações e/ou sugestões, ficam a critério do médico veterinário responsável pelo paciente. Normalmente as recomendações/sugestões

tem o intuito de auxiliar nos diagnósticos diferenciais.

OBSERVAÇÕES:

- A análise isolada deste exame não tem valor diagnóstico. O valor preditivo de qualquer exame precisa ser avaliado em conjunto com os dados clínicos do paciente, como histórico clínico, sinais clínicos e evolução do quadro clínico, além dos dados epidemiológicos e a avaliação conjunta de outros exames complementares.

- A ausência de informação do paciente como idade, histórico, sinais clínicos e suspeitas clínicas, prejudicam a impressão diagnóstica pelo médico veterinário imaginologista, pois alterações de imagem semelhantes, podem significar diagnósticos clínicos diferentes. Essa observação é válida apenas nos casos de ausência das informações necessárias.

- É possível que achados incidentais sem conotação patológica não sejam relatados no laudo, ou fiquem descritos no tópico "outros achados".

Assinado digitalmente em: Nov 29 06:32:37 BRT 2025

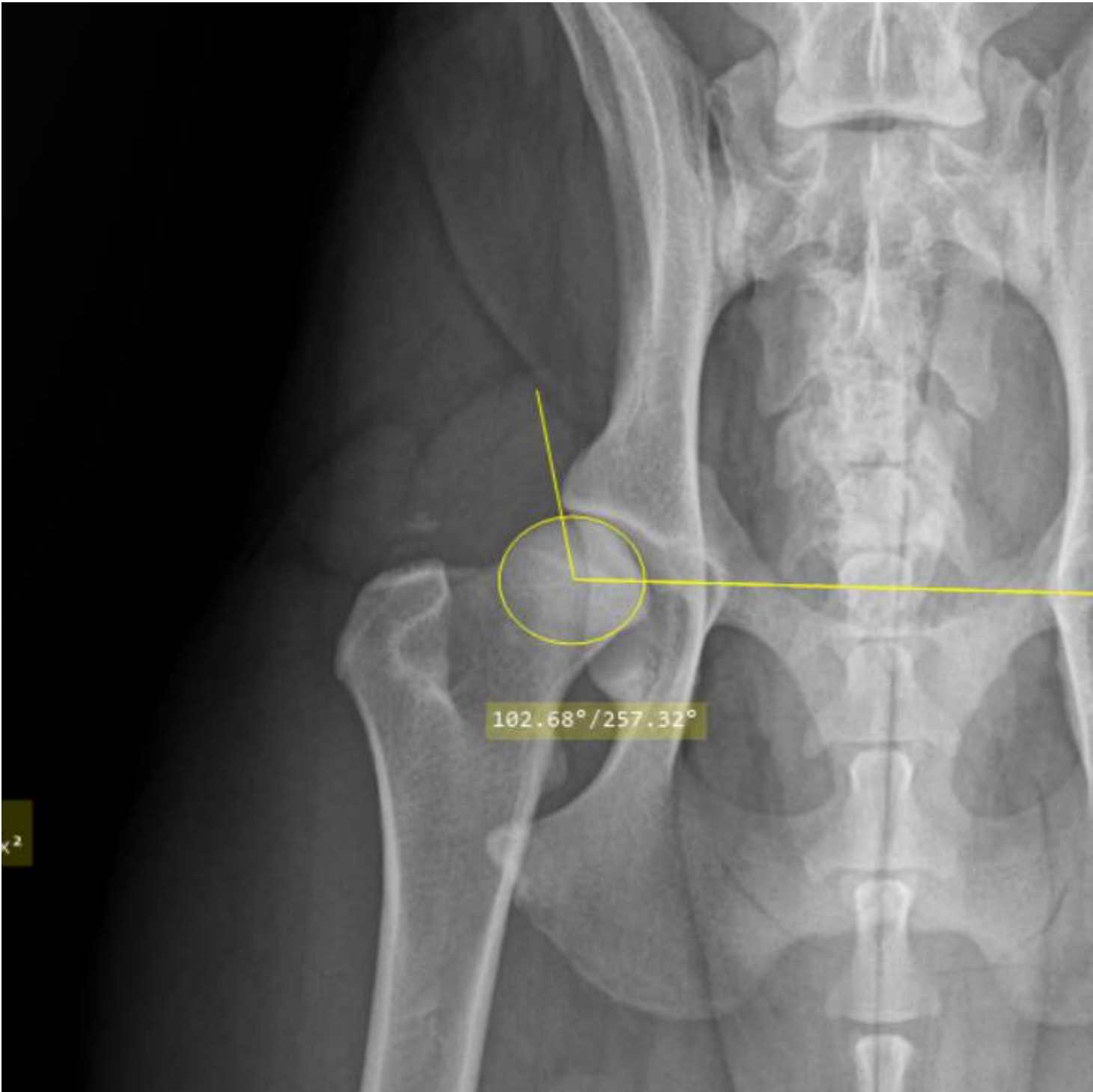
Heloisa V. Cordeiro

Assinado eletronicamente

Dra. Heloisa Vieira Cordeiro

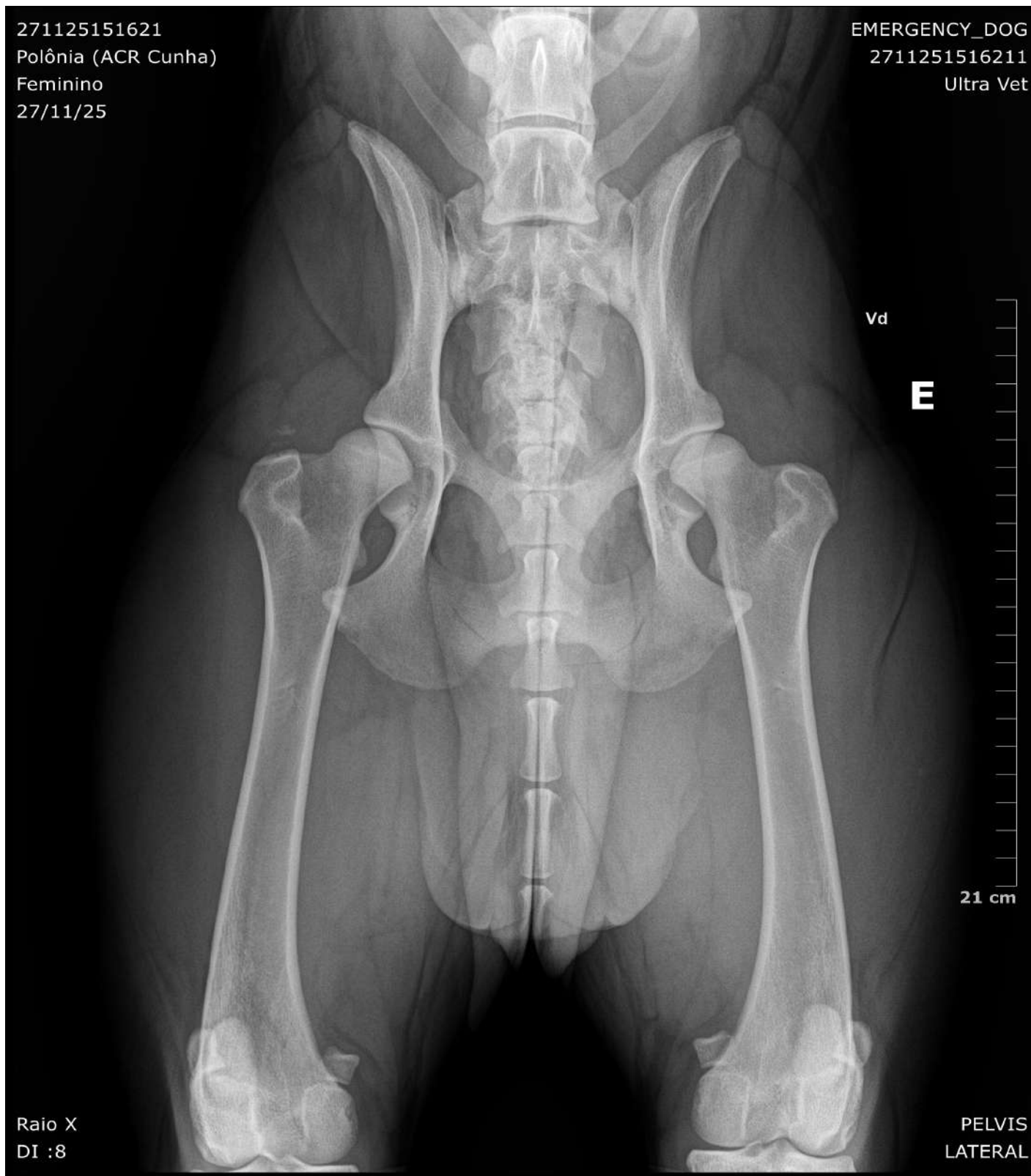
Médica Veterinária

CRMV-RS 24314



271125151621
Polônia (ACR Cunha)
Feminino
27/11/25

EMERGENCY_DOG
2711251516211
Ultra Vet

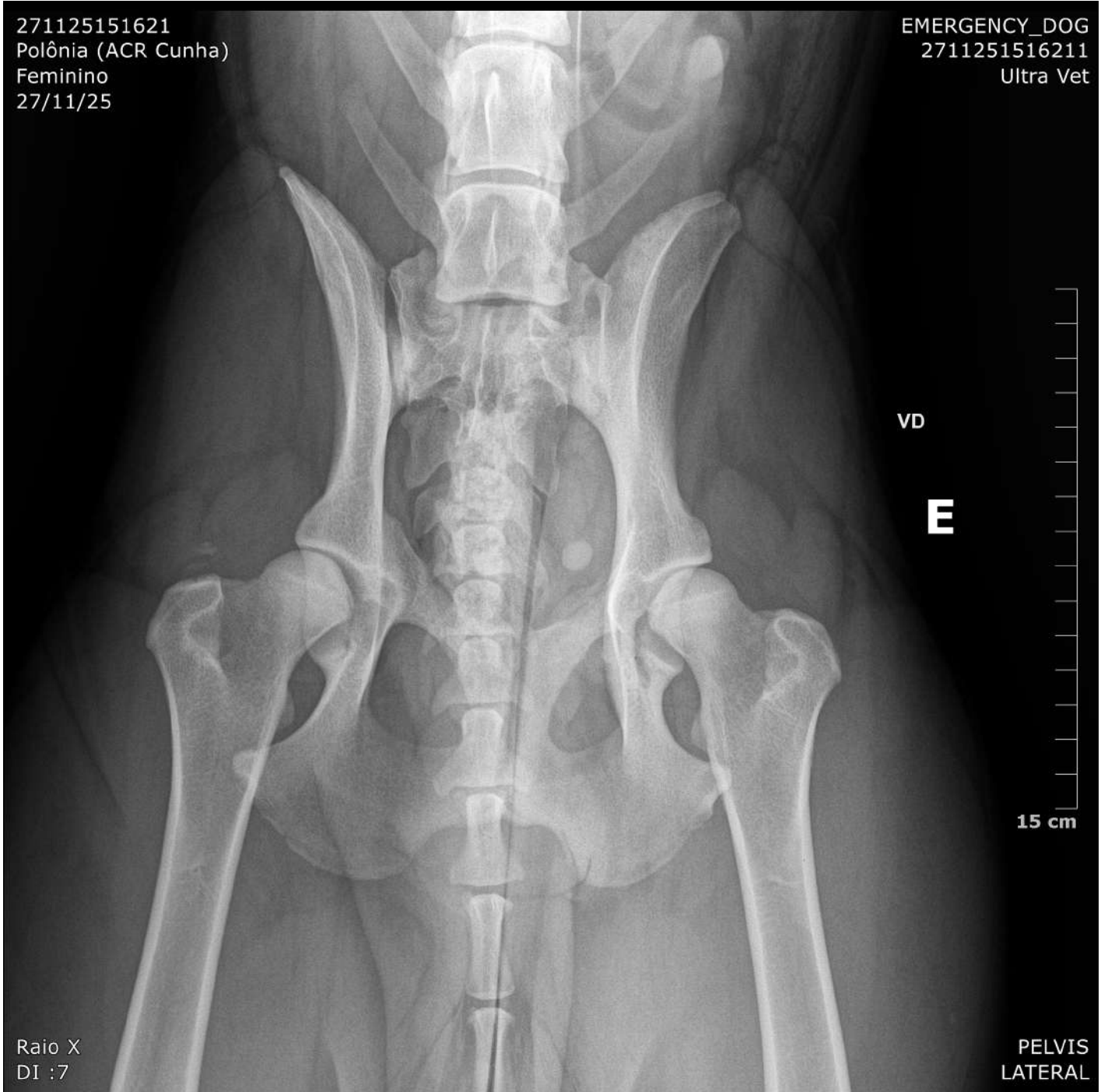


Raio X
DI :8

PELVIS
LATERAL

271125151621
Polônia (ACR Cunha)
Feminino
27/11/25

EMERGENCY_DOG
2711251516211
Ultra Vet



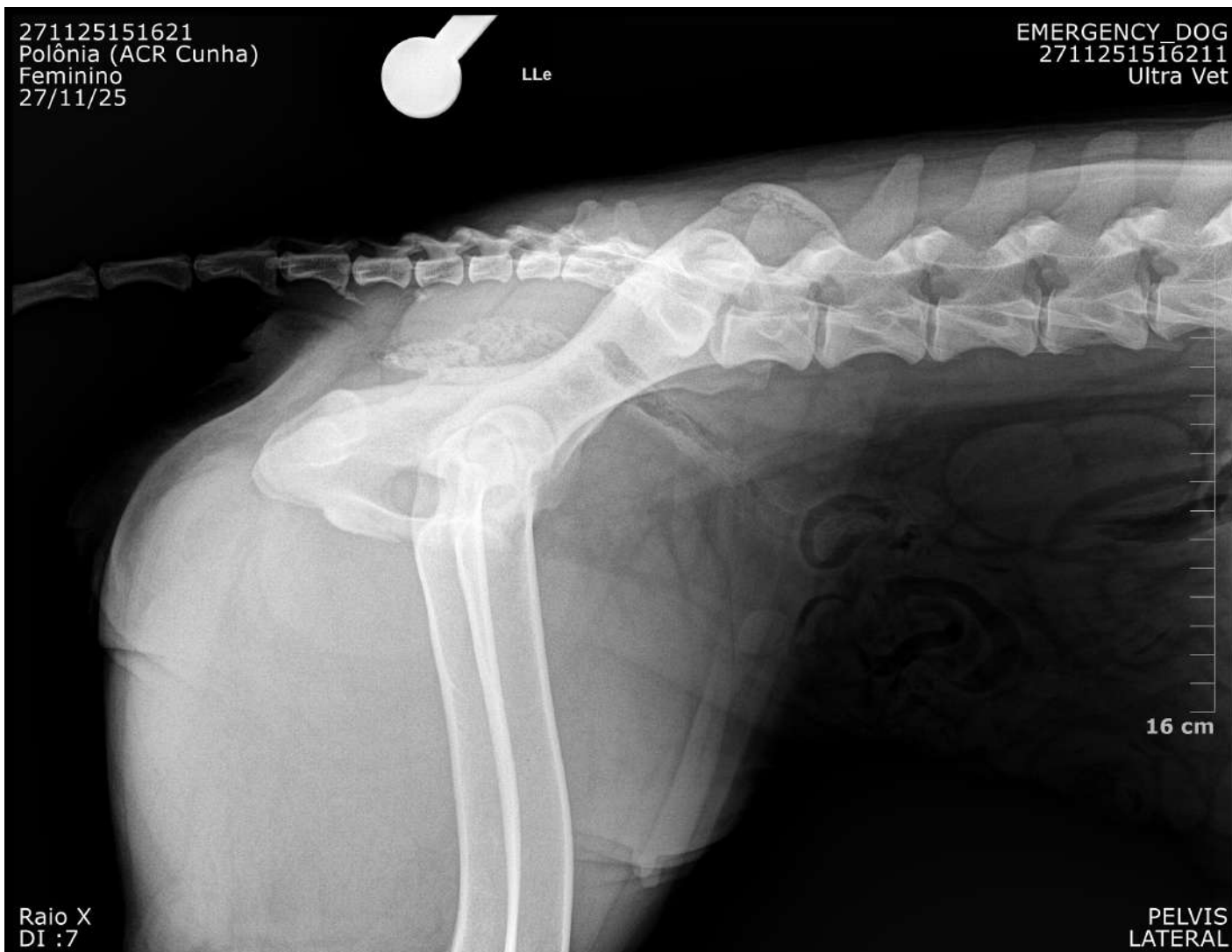Raio X
DI :7

PELVIS
LATERAL

271125151621
Polônia (ACR Cunha)
Feminino
27/11/25

EMERGENCY DOG
271125151621
Ultra Vet

LLe



Raio X
DI :7

PELVIS
LATERAL